Münster 1935 No 43 Med DiSS

Chirurgische Universitäts-Klinik
der Westf. Wilhelms-Universität zu Münster (Westf.)
Professor Dr. H. Coenen.

Die Enzephalozelen, insbesondere die basalen Formen.

INAUGURAL-DISSERTATION

zur Erlangung der Doktorwürde
der Hohen Medizinischen Fakultät der Westfälischen
Wilhelms-Universität zu Münster (Westf.)

vorgelegt von

Wilhelm Haddenhorst
aus Hamm/Westf.
Ostenallee 61.

1935

Gedruckt in der Dissertationsdruckerei Robert Kleinert, Quakenbrück.

Dekan: Professor Dr. P. E s c h.
Referent: Professor Dr. H. C o e n e n.

R. UNIV.
BIBLIOTHEEK
LEIDEN

Gedruckt mit Genehmigung der Medizinischen Fakultät
der Westfälischen Wilhelms-Universität Münster (Westf.)

Inhaltsübersicht.

1. Definition der Enzephalozelen. . . . . .
2. Häufigkeit und Vorkommen. . . . . .
3. Theorien über die Entstehung der Mißbildung. . .
4. Einteilung nach Sitz und Inhalt. . . . . .
5. Symptomatologie. . . . . .
6. Differentialdiagnose. . . . . .
7. Therapie. . . . . .
8. Beschreibung des Falles aus dem St. Marienhospital zu Hamm (Westf.). . . . . .

Digitized by the Internet Archive
in 2026

https://archive.org/details/IA41555426_0114

Die Enzephalozelen, insbesondere die basalen Formen.

Die Enzephalozelen stellen jenen geringsten Grad einer Reihe von Mißbildungen dar, deren höchste Stufe die totale Cranioschisis mit Anenzephalie bildet. Der Definition gemäß ist sie jener krankhafte Zustand, den man auch mit dem Namen Hirnbruch, congentiale partielle Exenzephalie, Hernia cerebri bezeichnet und der durch Verlagerung eines Teils der Gehirnmasse oder seiner Häute durch eine abnorme Lücke des Schädels charakterisiert ist. Das Gehirn kann dabei in seinem überwiegenden Teil normal, und seine Funktion, wie die Lebensfähigkeit der damit behafteten Kinder, nicht wesentlich beeinflußt sein. Den höheren Grad dieser Abnormität stellt die Exenzephalie dar, die nach Muscatello diejenige Mißbildung ist, bei welcher ein größerer oder kleinerer Teil des Gehirns in seiner Totalität verlagert ist und durch eine Schädellücke austritt. Meist ist damit ein Bildungsfehler des Gesichtsskeletts oder eine Kyphose des Os tribasilare vereinigt. Der Schwere der Mißbildung nach wäre am Schädel zu unterscheiden: Die totale Cranioschisis mit Akranie, ein Zustand, der mit dem Leben nicht vereinbar ist. Die Form des Schädels ist hierbei gewöhnlich mikrozephal, das Gesicht prognathisch, es fehlen die Seitenwandbeine, das Stirnbein und Hinterhauptbein vollständig. Das Gehirn ist geschwunden, oder auf der Basis liegt nur eine häutige schwammige Masse, die selten noch Rudimente des Gehirns erkennen läßt. Eine geringere Stufe der Mißbildung stellt die partielle Akranie, auch Hemikranie genannt, dar. Hier ist der Knochendefekt auf einen Teil der Schädelkapsel beschränkt, der gewöhnlich in der Sagittallinie liegt. Kleinere oder größere Teile des Gehirns sind verlagert. Als leichtester Grad wäre dann die zu beschreibende Enzephalozele anzuführen.

Ueber die Häufigkeit der Hirnbrüche fand Heinecke bei Vines auf 5000 Geburten eine Enzephalozele; Trélat stellte

das Verhältnis von 12 900 : 3 fest. Nach ihrem Sitz unterscheidet man occipitale, sincipitale und basale Enzephalozelen, die ihrem Vorkommen nach sich zahlenmäßig folgendermaßen verteilen: Houel berichtet von 93 Fällen. Davon entfallen 68 auf die occipitale Region, 16 auf die sincipitale und 9 betrafen die Schädelbasis. Larger gibt ein etwas anders lautendes Verhältnis an, indem er bei 85 Fällen 44 occipital und 41 sincipital findet, wobei er allerdings offen läßt, ob unter den 41 sincipitalen nicht auch basale Formen mit angeführt sind. Reali hat von 68 Enzephalozelen 22 am Hinterhaupt, 10 an der Nasenwurzel, 9 an der Stirnnaht und 5 an der kleinen Fontanelle gefunden. Als basale Form führt er nur einen Fall von Lichtenberg an. 71 von Lindfors erfolgreich behandelte Fälle verteilen sich zu 38 occipital, 14 sincipital und 19 anders sitzend. Es ist also die basale Form der Enzephalozele die seltenste dieser Mißbildungen. Spring u. Larger finden weibliche Kinder häufiger betroffen als männliche. Diese Angabe wird bestätigt durch Cordes, der in dem Material der Küttnerschen Klinik 9 männliche und 20 weibliche mit Enzephalozelen behaftete Kinder fand.

Der Name Hirnbruch = Hernia Cerebri stammt aus dem Jahre 1731, wo Le Dran einen Fall unter dieser Bezeichnung beschrieb, die später jedoch als diagnostisch falsch erkannt wurde, denn Le Dran hatte ein Cephalhaematom übersehen.

Ueber die Entstehung der Gehirnhernien sind viele Theorien aufgestellt worden. Bis etwa um die Mitte des 19. Jahrhunderts waren Aberglaube und die sogenannten Versehen die einzigen Ansichten, die man über das Zustandekommen der Mißbildungen hatte, jedoch, obwohl in Laienkreisen noch heute gern an dieser Anschauung festgehalten wird, hat die mikroskopische Anatomie und die Embryologie viel Einsicht in dies interessante Gebiet gebracht. Der Aberglaube mußte wissenschaftlichen Erklärungen weichen. Daß bis heute noch nicht restlos Klarheit geschaffen ist und keine der Ansichten restlos befriedigt, beweist die große Anzahl von Theorien, die zur Ergründung der Mißbildungen aufgestellt worden sind. Man dachte an Vererbung, da man beobachtet hatte, daß ein Mann mit verschiedenen Frauen die gleichen Mißbildungen zeugte. Obwohl für die Cheilo-gnatho-palatoschisis diese Ansicht als zutreffend und für erwiesen gilt, muß ich sie für die Hirnhernien ablehnen, da fast 100 % der mit dieser Abnormität behafteten Kinder entweder schon tot geboren oder doch bald nach der Geburt an intercurrenten Krankheiten gestorben sind. Diese Kinder kommen also als Träger des Erbgutes nicht in Frage. Ich konnte auch in keinem Falle der mir bekannten Lite-

ratur irgendeine Notiz über Mißbildungen in der Ascendenz entnehmen. Vielmehr fand ich häufig die Angabe, „niemals ist in der Familie etwas derartiges beobachtet worden“. Hätte man auch in einem Falle Vererbbarkeit festgestellt, so fehlte das ursächliche Moment der ersten Fehlbildung dieser Art immerhin noch. Meckel nahm an, daß die Mißbildungen nur mechanisch entstehen, indem ursprünglich regelmäßig gebildete Keime durch mechanische Ursachen in ihrer Entwicklung gehemmt werden. Er sagt: „Wirkt die bildende Kraft des männlichen und weiblichen Samens allein, so wird die normale Form des Embryo dadurch hervorgebracht, eine davon abweichende entsteht dagegen, wenn zur selben Zeit ein Hindernis irgendeine Unordnung — sie betreffe den Eierstock, die Trompeten, die Gebärmutter, den Unterleib, oder sie sei in der krankhaften Beschaffenheit der Zeugungsflüssigkeit selbst begründet — hervorruft, die jene bildende Kraft in ihrem Wirken stört, dann muß notwendig eine aus der Vereinigung verschiedener Kräfte entstehende dritte Kraft einen anderen Erfolg erwirken, als wenn die bildende Kraft allein tätig ist“. Geoffroy St. Hilaire, Vater und Sohn, die sich mit Mißbildungen, besonders auch mit Hirnbrüchen, vielfach experimentell beschäftigten, dachten sich diese Kraft ebenfalls durch mechanische Einflüsse zur Geltung kommend. Sie sahen die Ursache einzig und allein im Amnion und behaupten, daß in allen Fällen, in denen Eingeweide den Körper verlassen, Verwachsungen mit den Eihäuten diese Bildungen hervorgerufen haben. Auch v. Bergmann sagt: „Es muß der Umstand, daß so häufig die sincipitalen Enzephalozelen mit den schrägen Gesichtsspalten kombiniert sind, der Kopfkappe des Amnion doch eine größere aetiologische Rolle zuerteilt werden, als man bis jetzt ihr zuzusprechen geneigt gewesen ist“. Durch Morian hat man in Erfahrung gebracht, daß auch durch einfache Raumbeengung in der Kopfkappe die allerbedeutendsten Mißbildungen des Hirn- und Kopfskeletts zustande kommen können. So wird das Amnion wirksam, ohne daß fetale Entzündungen mit nachfolgenden Verwachsungen vorausgegangen wären. Es ist lediglich ein verspätetes Sichabheben und Sichlösen, von welchen dann an der Haut des Foetus eine sichtbare Spur kaum zurückzubleiben braucht. Ueber laterale Enzephalozelen sagt Heineke: „Bei denjenigen Fällen, in welchen die Bruchgeschwulst einen ganz außergewöhnlichen Sitz hatte, spielt Druck und Adhaerenz bei der Entstehung des Bruches gewiß eine Rolle“.

Dies ist die Theorie über die soviel beschriebenen und für alle möglichen Mißbildungen als Ursache angeschuldigten amnioti-

schen Stränge und Verwachsungen. Es mag so aussehen, daß in den Fällen, wo nun tatsächlich Adhaesionen mit dem Amnion, insbesondere der Kopfkappe, gefunden sind, bei oberflächlicher Betrachtung sie als aetiologischer Faktor gedeutet werden können. Ich gebe hier eine Abbildung wieder, die ich bei J. Baake fand:

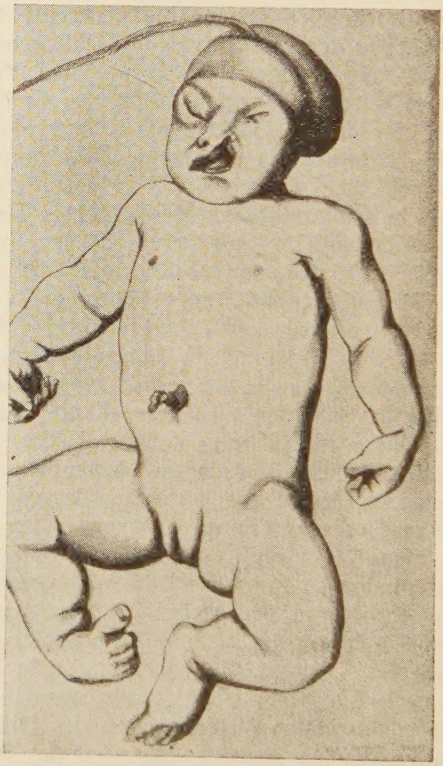

Placenta und Nabelschnur haften an der Schädelkonvexität. Gleichzeitig bestehen Abnormitäten wie Wolfsrachen, Klumphände und Klumpfüße.

Man muß sich jedoch fragen, ist es nicht eigenartig, daß sich das Amnion immer bestimmte Stellen des Kopfes für seine Verwachsungen erwählt, gar nicht zu sprechen von der Unmöglichkeit der Beteiligung des Amnions an den Formen der Enzephalozelen, die im Nasenrachenraum ihren Sitz haben oder gar an der

Schädelbasis ihren Ursprung nehmen. Es ist natürlicher, von einer sekundären Adhaesion der Eihäute an den Stellen zu sprechen, wo primäre Abnormitäten vorliegen, daß also durch eine vorhandene Enzephalozele erst der Reiz zur Verwachsung gebildet wurde. Amniotische Stränge als ursächliches Moment für die Bildung von Enzephalozelen anzuführen, halte ich für verfehlt. Sie spielen noch eine Rolle in der Entstehung der intrauterinen Amputationen.

Die umfassendste Arbeit jener Zeit über die Enzephalozelen gab Spring im Jahre 1853 heraus. In diesem Werke: „De la hernie du cerveau et de quelques lésions voisines", was mir im Original zugänglich war, entwickelt der Verfasser, gestützt auf etwa 160 Einzelfälle, seine Theorie über die Bildung der Hirnbrüche. Er war auch der erste, der in den Wirrwarr der Bezeichnungen Ordnung brachte und die erste systematische Einteilung schuf. Nach ihm müssen 2 Bedingungen erfüllt werden, wenn eine Enzephalozele zustande kommen soll: 1. eine Oeffnung in der Schädelkapsel und 2. eine Kraft, die das Gehirn durch diese Oeffnung hinausdrängt. Das Loch im Schädel ist nach Spring durch Resorption des Knochens entweder durch Druck eines Hydrops oder durch irgendeinen entzündlichen Prozeß hervorgerufen. Die Kraft, die das Gehirn heraustreibt, ist „respiratorische Bewegung des Gehirns". Eigenartig mutet an, daß Spring in fast allen seinen Fällen die Oeffnung für den Austritt des Gehirns nicht in der Medianlinie, sondern dicht neben der Sagittallinie durch den Knochen gehend fand. So kommt er zu seiner Behauptung: Der Hirnbruch verdankt seine Entstehung allein einem partiellen Hydrops der Ventrikel, also einem Hydrocephalus internus. Das beweisen die Hernien, die an den Stellen des Gehirns ans Tageslicht treten, die den Ventrikeln bzw. ihren Verlängerungen zur Oberfläche hin entsprechen. Er unterscheidet demnach: „Hernie sus occipitale, sous occipitale, frontale, orbitale et spheno-maxillaire, sphenoidale et ethmoidale"", je nach dem, ob der Hydrops die Hinterhörner der Seitenventrikel, den 4. Ventrikel, die Vorderhörner der Seitenventrikel, die absteigende Partie des Vorderhorns des Seitenventrikels, den 3. Ventrikel oder den Bulbus des Nervus olfactorius betraf. Wie kommt es nun zur Bildung der Hirnhernie? Stülpt sich das Gehirn aus, weil die Schädeldecken unvollständig und infolgedessen unbefähigt sind, es zu halten, oder sind die Schädeldecken unvollständig, weil der Druck des Gehirns ihre Entwicklung behindert oder einen Teil davon durch Resorption zerstört hat? Ist also die unvollständige Ossifikation der Schädeldecken Bedingung oder Wirkung? Spring entscheidet sich für das letztere, weil in seinen beob-

achteten Präparaten gerade der Schädel durch seine Ossifikation und Vollkommenheit ausgezeichnet war. Die Fontanellen und Suturen waren mehr als im Gewöhnlichen zu. Er vergleicht den Ossifikationsdefekt durch Druck von weicheren Teilen mit der Arrosion von Knochen durch Aneurysmata. Es ist also fertiger Knochen bis zur Defektbildung zerstört worden, wofür auch die irreguläre, wie eine Usur aussehende Form der Knochenöffnungen sprechen soll. Unterstützung seiner Ansicht findet Spring in Virchow, der in seinem 3. Band der krankhaften Geschwülste die Hirnbrüche ebenfalls paramedian lokalisiert, daß also die Bruchöffnung einen wirklichen Defekt in der knöchernen Schädelkapsel darstelle. W. Leupold, der sich auch für den primär entstandenen Knochendefekt einsetzt, erklärt das Zustandekommen der Hernie folgendermaßen: Der intracranielle Druck muß größer sein, als der von außen kommende uterine, da sonst einfach bei umgekehrtem Verhalten das Wachstum des embryonalen Schädels aufhören müßte! Ist aber eine Oeffnung vorhanden, so genügt der intrakranielle Druck vollständig, um eine Hernie hervorzubringen.

Soviel Bestechendes diese Spring sche Theorie und der sich ihr anschließenden andern Autoren an sich hat, so kann sie doch zur Erklärung noch nicht genügen, weil sie die Entstehung der Mißbildung in einen viel zu späten Zeitpunkt des intrauterinen Lebens hineinverlegt. Daß Spring den Knochen erst sich vollständig bilden läßt, um ihn dann wieder durch die Hernie zu zerstören, ist ebenfalls unwahrscheinlich. Respirationsbewegungen können als Ursache ebenfalls nicht in Frage kommen bei Kindern, die mit Hirnhernien tot geboren werden. Durch die paramediane Lokalisation seiner Hirnbrüche setzt Spring sich außerdem in Gegensatz zu fast allen nach ihm auftretenden Forschern, die die Enzephalozelen, besonders die häufigeren occipitalen Formen, ausschließlich in der Medianlinie gefunden haben. Weiter ist einzuwenden: wenn ein Hydrops der Ventrikel eintritt — derselbe Vorgang, der sonst als Hydrozephalus bezeichnet wird —, so müßten doch in erster Linie die Folgen sein, die man beim Wasserkopf findet: großer Schädelumfang, Klaffen der Nähte und Fontanellen. Statt dessen sind die Schädel, wie später noch geschildert wird, abnorm klein, der Knochen dick, Nähte und Fontanellen vollkommen geschlossen. Trotzdem kann man die enorme Leistung, die die Spring sche Arbeit darstellt, heute nur bewundern.

Im Jahre 1862 kommt Klementowski mit einer neuen Theorie in seinen „Studien über angeborene Hirnbrüche“ heraus. Nach ihm ist der Hydrops der Ventrikel oder der Hydrozephalus

internus kein Faktor für die Aetiologie. Vielmehr deutet er die Wassersucht als eine Folge der Brüche. Er sieht in Erkrankungen der Dura und der Knochen, die mit abnormen Druckverhältnissen im Uterus einhergehen, die Hauptursachen für die Entstehung der Hirnbrüche. Ahlfeld kommt auf den Hydrops der Ventrikel zurück und meint, daß eine der häufigsten Erkrankungen des Foetus Wasseransammlungen in der Schädel- und Wirbelkanalhöhle sind. Ueberschreitet die Füllung der besagten Räume das Maß, so kommt es zur Zeit, wo die Hüllen noch dünn sind, zu einer Zerreißung derselben; zu einer Zeit, wo die Hüllen bereits stärkeren Druck auszuhalten vermögen, wird eine Kompression des Rückenmarks oder Gehirns stattfinden. Es können so 2 verschiedene Arten von Mißbildungen entstehen. Zur ersten zählt er den Hydrozephalus, zur zweiten die Hydrenzephalozele und die Spina bifida. Nach Erwin Herter findet bei gleichmäßigem Wachstum des Gehirns eine entsprechende stetige Vergrößerung der Schädelkapsel statt. Wenn letztere aber eine abnorme Oeffnung hat, so wird das Wachstum des Gehirns keine Vergrößerung des Schädels bewirken, sondern den der Oeffnung entsprechenden Schädelinhalt herausdrängen. So kommt es zur Mikrozephalie mit gleichzeitiger Enzephalozelenbildung. Viele derartige Fälle von Hirnbruch sind beschrieben worden, u. a. von Talko, Otto und Küster, wo eine Mikrozephalie vorlag, die man durch eine frühzeitige Synostose der Schädelknochen erklärte, die außerdem von beträchtlicher Dicke waren. Virchow sagt hierzu, daß die durch keinen Druck auseinander geschobenen Nähte und Fugen ein frühzeitiges Verwachsen der Knochen zulassen. So soll auch die oft gefundene Basilarkyphose nach ihm ihren Grund in einem vorzeitigen Abschluß des Knochenwachstums an den beiden Keilbeinen und Siebbeinen haben. Anderer Ansicht ist Salgendorff, der die Basilarkyphose — das ist die Knickung der Schädelbasis in abnormem Winkel — und die Enzephalozele durch den gleichen Prozeß sich entstanden denkt: Auf den Kopfteil des Embryo wird ein Druck irgendeiner Art ausgeübt, wodurch die Konvexität des Schädels der Basis genähert wird. Gleichzeitig steigert sich die normale Krümmung des Kopfteils wie die der Basis. Durch denselben Druck soll ein mehr oder weniger großer Teil des Schädelinhaltes herausgepreßt werden, der je nach Richtung des Druckes am vorderen oder hinteren Umfang ans Tageslicht tritt.

Der Verfasser bildet in seiner Arbeit einen Fetus ab, der diese Verhältnisse deutlich zur Darstellung bringt, weshalb ich diese Abbildung wiedergeben möchte.

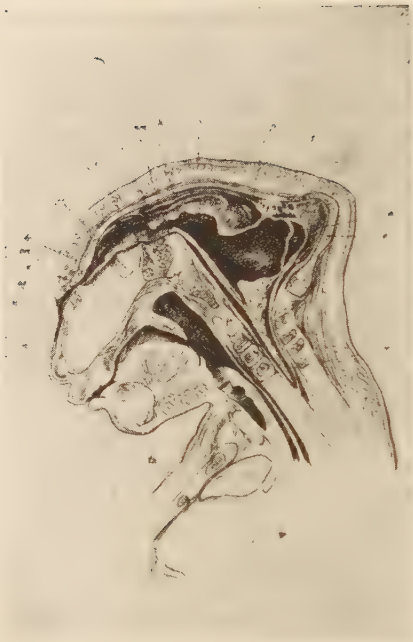

Die einzelnen eingezeichneten Buchstaben bedeuten von frontal nach occipital gesehen:

n n^1 = Narbe der Haut der Nasenwurzel
c g = Crista Galli
x = der schmale Gang, der in der Hautnarbe endigt, durch Bindegewebe und einen Fortsatz der Dura ausgefüllt
o n = os nasale
fr = Stirnbein
s' s^2 = Körper des 1. und 2. Keilbeins
p m = Pia mater an der Basis, mit Resten von Hirnsubstanz
h = Hirnrest
v = ausgedehnter Ventrikel.
p = Scheitelbein
si = sinus longitud.
d = Dura mater
o = Hinterhauptsbein
r = Rückenmark
th = Thymusdrüse.

Die Abbildung erweckt unbedingt den Eindruck, daß eine Gewalteinwirkung, von oben her kommend, den Schädel deformiert hat. Die Schädelkonvexität liegt fast der Basis an. Aus der viel zu kleinen Schädelkapsel hat das Gehirn jetzt irgendwohin ausweichen müssen. Der Kanal bei x, der in der Hautnarbe endigt, scheint einen derartigen Weg für das austretende Gehirn gebildet zu haben. Deutlich ist weiterhin der fast zu einem rechten gewordene Winkel zwischen Klivus und Keilbeinkörper zu erkennen. Wenn Salgendorff diese sog. Basilarkyphose, wie oben erwähnt, auf die gleiche Kraft zurückführt, die die Hirnbrüche hervorbringt, so ist das nach der Abbildung durchaus vorstellbar. Zu all diesen Theorien, die sich mit dem Knochenbau des Schädels beschäftigen, ähnlich der primären Knochenläsion der Springschen Ansicht, kann man m. E. sagen, daß von einer knöchernen Schädelkapsel zur Zeit der Entstehung des Hirnbruchs nicht die Rede sein kann. Man muß die Ursache in einer viel früheren Zeit der Entwicklung des Embryos suchen. Meckel hatte einen Embryo der 5. bis 6. Foetalwoche gesehen, der an der Wand der vorderen Hirnblase eine tumorartige abgegrenzte Vorwölbung zeigte, die er als eine frühzeitige Stufe einer Enzephalozele frontalis erklärte. Danach wäre also der Hirnprolaps der primäre Grund für die Unfähigkeit des Knochens, sich zu schließen. Hildebrandt ist derselben Ansicht, wenn er sagt: „Zunächst hat sich der Tumor entwickelt, dieser hat den Verschluß der Schädeldecken an der betreffenden Stelle verhindert". Hierzu ist zu bemerken, daß auch die tumorartige Vorwölbung aller Wahrscheinlichkeit nach noch immer von den Meningen, insbesondere der knochenbildenden Dura, überzogen wird, eine Oeffnung im Knochen also so nicht erklärbar wäre. Panum und Dareste machten Versuche mit Vogeleiern durch künstliche Verletzung derselben und erzeugten einige Mißbildungen; jedoch ist auf diese mechanischen Einflüsse, die Abnormitäten hervorbringen sollen, weniger Wert zu legen. Den wirklichen Vorgang wird man nie experimentell nahahmen können. Kowalzig legt den Zeitpunkt der Mißbildung ebenfalls in ein sehr frühes Stadium der embryonalen Entwicklung, indem er schreibt: „Zu einer Zeit, wo das Gehirn noch blasenförmig angelegt ist, ist auch die Umhüllung des Schädels noch völlig häutig. Während schon in den ersten beiden Monaten die Schädelbasis knorpelig wird, um sich später in Knochen umzubilden, fehlt diese knorpelige Anlage im Schädeldach und beginnt erst im 3. Monat von Knochenkernen aus, die schließlich sich in der Mitte bei ihrem Wachsen vereinigen. Die Mittellinie wird also der späteste und auch der schwächste Teil des Schädels

sein; und das sind gerade die Abschnitte, in welchen erfahrungsgemäß die Hirnbrüche am häufigsten auftreten. So tritt die Ossifikation an der Nasenwurzel und an dem oberen Teil des Hinterhauptbeines sehr spät ein. Die Spina nasalis bildet sich erst im dritten Monat, und die Siebbeingegend wird erst im 5. Monat knöchern. Weil so häufig diese Spaltbildungen mit anderen Mißbildungen wie Wolfsrachen, Hypospadie, Hasenscharte usw. kombiniert sind, faßt Kowalzig die Hirnbrüche als Hemmungserscheinungen auf, die besonders oft an beiden Enden der Wirbelsäule auftreten. Man sprach sogar von einer Spina bifida crânien. Jedoch wird diese Bezeichnung abgelehnt, da sie an den nicht zutreffenden Wirbelaufbau des Schädels erinnert.

Eine Sonderstellung in der Erklärung der Genese der Hirnhernien nehmen Berger und Lyssenkow ein. Sie sehen in einer primären Störung des Gehirns die Ursache. Es sind neoplastische Vorgänge des Gehirns, sog. Enzephalome, wie sie sie bezeichneten, die den Knochenschluß verhindern. — Die ganzen Fragen um die Entstehung der Enzephalozelen wurden neu belebt durch die Arbeit von v. Recklinghausen. „Studien über die Entstehung der Spina bifida". Die Ergebnisse dieser Forschungen wandte Muskatello, ein Schüler v. Recklinghausens, auch auf die Bildung der Enzephalozele an und legt in seiner Arbeit „Ueber die angeborenen Spalten des Schädels" seine Ansicht dar. Er weist zum ersten Male darauf hin, daß auf den Hirnbrüchen die Dura fast ausnahmslos fehlt. Nach ihm haben Störungen am Knochensystem größte Bedeutung. Es bestehen entweder einfache rundliche Knochenöffnungen mit glatten Rändern, oder man findet sehr ausgedehnte Defekte der Knochen. „Die Knochenläsionen machen den Eindruck einer primären Affektion oder erscheinen zum mindesten als Koeffekte derselben Störungen, welche zur Mißbildung am zentralen Nervensystem Veranlassung gaben". Dies ist nach seiner Meinung ein Beweis dafür, daß im frühesten Embryonalleben eine Aplasie in der osteogenen Membran mesoblastischen Ursprungs aufgetreten ist und eine Spaltbildung in ihr veranlaßt hat. Durch die Annahme einer derartigen Entwicklungsstörung ist eine Erklärung dafür gewonnen, daß die Schädelkapsel an einer Stelle defekt wird, aber die Hirnhernie ist damit noch nicht gebildet. Diese läßt der Verfasser dann so zustande kommen: „Ein bekanntes physiologisches Gesetz lehrt, daß der Blutdruck in den Gefäßen solange ein gleichmäßiger bleibt, als die entsprechenden Widerstände im Gefäßsystem vorhanden sind, welch letztere in den großen Gefäßen von den Wänden und dem Druck des umgebenden Gewebes, bei

den kleinen Gefäßen allein vom Gewebe geleistet werden. Ferner ist bekannt, daß die Dura mater eine regulierende Wirkung auf den Blutdruck der Gehirngefäße ausübt, dieser zahlreichen, dünnwandigen, mit Lymphscheiden umgebenen Gefäßchen, die so leicht der Erweiterung und Hyperaemie anheimfallen. Es ist wohl einleuchtend, wie entsprechend einer Lücke der Dura ein vermehrter Gefäßdruck entstehen muß, welcher nach der Seite des geringeren Widerstandes, also nach außen hin gerichtet sein muß. Dazu ist der Druck des Fruchtwassers geringer als der der Cerobrospinalflüssigkeit. Somit ist das Gleichgewicht gestört und die hyperaemische Gehirnsubstanz kann sich aus der Knochenöffnung ausstülpen. Betreffen die Cirkulationsstörungen vorwiegend die weichen Hirnhäute, so entsteht eine Meningozele, ergreift der Prozeß aber gleichzeitig die Hirnsubstanz, so entsteht eine Enzephalozystozele. So verlockend es ist, dieser Theorie beizupflichten, so ist nach neueren Untersuchungen — dies gilt auch für die übrigen Auffassungen, die eine primäre Affektion des Knochens annehmen — die ursprüngliche Schädigung des Mesoblasts als zweifelhaft aus folgendem Grunde hinzustellen. In der 3. und 4. Embryonalwoche legt sich die Mesodermalanlage um das Rückenmark, das sich in der 2. Woche aus den beiden Medullarwülsten zu bilden begann. Nun sind junge Embryonen gefunden worden mit Mißbildungen im Sinne einer beginnenden Enzephalozele bzw. Spina bifida, deren Beginn mindestens in die 2. Embryonalwoche zu verlegen war. Daraus geht eindeutig hervor, daß eine primäre Beteiligung des Gehirns an der Bildung des späteren Hinbruchs angenommen werden muß. Unterstützung findet diese Ansicht in Beobachtungen, die an basalen Enzehalozelen gemacht worden sind. Besonders die durch die Keilbeine gehenden Brüche bieten in dieser Hinsicht viel Interessantes. Exner stellt eine Theorie auf, die die Bildung der Hypophyse mit der Entstehung dieser Enzephalozelen in Verbindung bringt. Die Hypophyse entsteht bekanntlich aus einer Abschnürung aus dem Epithel der Mundbucht, die gegen das Hirnbläschen vorwächst. In einem Stadium der Entwicklung findet man bei Mihalkovics das auf der nächsten Seite folgende Bild.

Zwischen den beiden Keilbeinknorpeln findet sich ein Gang, der vom Hypophysensäckchen zum Mundepithel herabsteigt, allerdings in diesem Präparat schon sein Lumen verloren hat und als solider Zellstrang zu sehen ist. Dieser Hypophysengang bildet sich im normalen embryonalen Leben vollständig zurück. Wenn nun durch irgendeine Störung von seiten des Gehirns, vielleicht daß ein Keim des Enzephalons bei der Bildung der einzelnen Hirn-

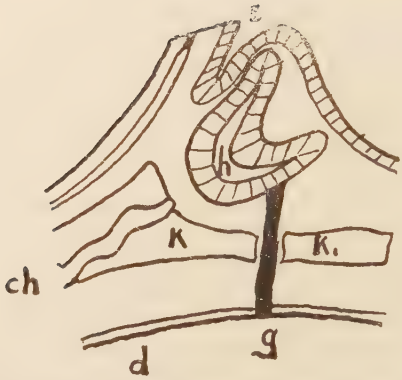

i: Infundibulum,
h: Hypophysensäckchen
g: Hypophysengang
d: Schlundepithel
ch: Chorda
K, K: Keilbeinkörper.

Zeichnung nach Mihalkovics (Arch. f. mikr. Anat. u. Entwicklungsgeschichte 1875, Bd. 11, S. 389) entstammt einem Kaninchenembryo.

abschnitte, insbesondere des an dieser Stelle sich bildenden Infundibulums, abgesprengt wurde, so wird der normale Obliterationsvorgang verhindert und bei der Kleinheit der Ausmaße bleibt bei weiterer Entwicklung ein offener Kanal zurück. Dieser kann entweder an dem der Mundbucht zugelegenen Ende von Schlundepithel und Bindegewebe verschlossen sein, im oberen offenen Teil die Hypophyse enthalten, oder bei ganz offenem Kanal einer Enzephalozele den Durchtritt in den Nasenrachenraum möglich machen. Hierbei kann dann ebenfalls die Hypophyse beteiligt sein. Bei der Froschlarve hat man einen der Hirnbasis zugewendeten Fortsatz gefunden, welcher noch zur Zeit der Kiemenbildung an dem blinden Ende der Mundhöhle nachweislich ist. Einen Fall, der die Verhältnisse beim Menschen darstellt, schildert Suchanek, der bei einem an Diphtherie verstorbenen Mädchen in einem Sagittalschnitt das auf der nächsten Seite folgende Bild findet.

Vorderer und hinterer Keilbeinkörper sind durch einen breiten Kanal getrennt, der oben in die Sella tureica mündet und an seiner Austrittsstelle 4 mm Durchmesser hat, um sich dann nach unten zu verjüngen. An seiner Mündungsstelle umschließt er die Hypophyse, die sich dem Verlauf des Kanals nach bis direkt unter die Rachenschleimhaut verfolgen läßt, die hier die einzige Abgrenzung zur Mundhöhle hin bildet. In einem andern Fall von Witzel konnte man die Rachenschleimhaut von der Sella turcica aus vorwölben. Aehnlich dieser einleuchtenden Erklärungs-

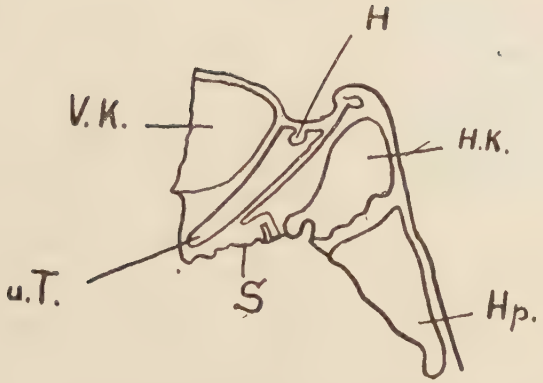

H: Hypophyse
V, K, HK: vorderer, hinterer Keilbeinkörper,
S: Rachenschleimhaut
Hp: Hinterhauptbein,
u. T.: unterste Teil der Hypophyse.

art E x n e r s schreibt H o l l in seiner Arbeit: „Ueber das Foramen caecum des Schädels", diesem Entwicklungsvorgang eine außerordentliche aetiologische Bedeutung zu. Es gelang ihm, den direkten Nachweis zu führen, daß eine Form des Hirnbruchs mit dem normalen Foramen caecum in innigem Zusammenhang steht. In den von ihm untersuchten Fällen von Enzephalozele war die Bildung des Processus nasalis des Stirnbeins ausgeblieben. Dieser Anomalität des Knochens schreibt er den Austritt des Hirnbruchs zu, begibt sich aber damit wieder auf das Gebiet des primären Knochendefektes, wo wir doch heute glauben, in der Störung der Entwicklung des Gehirns die Ursache dieser Mißbildung gefunden zu haben. Meiner Ansicht nach kann man Knochendefekt, sei es an der Schädelbasis oder der Konvexität und die daraus hervortretende Enzephalozele auf einen Entstehungsnenner bringen, wenn man annimmt, daß zu einer Zeit, wo sich die Medullarrinne zum Rohre umbildet, wo also das Mesoderm sich noch nicht überlagert hat, Absprengungen von Keimen des ectodermalen Gewebes stattfinden und zwar um so leichter an den Punkten, wo die Entwicklung besonders kompliziert vor sich geht. Das ist an den cerebralen und caudalen Enden des Medullarohres der Fall. Dieser abgesprengte Keim neurogenen Gewebes behält seine Verbindung mit dem Nervenrohr bei, ähnlich wie die Exostose aus versprengtem osteogenen Gewebe ihre Verbindung mit dem Knochen behält und nur durch ihre abnorme Lage nicht an den

geordneten Funktionen des Körpers teilnehmen kann. Das osteogene versprengte Gewebe differenziert sich seiner Anlage gemäß zu Knochen, zu Knorpel und bildet sogar Synovia. Das in Analogie gesetzte neurogene Gewebe würde sich demnach zu den einzelnen Schichten des Gehirns differenzieren, es kann zur Höhlenbildung kommen, die den Ventrikeln entsprechen könnten. Gleichzeitig hindert die abnorme Lokalisation dieses verlagerten neurogenen Gewebes die später darüber tretende Mesodermalanlage am vollständigen Schluß oder läßt sie zumindest tumorartig vorspringen, womit der Mesordermdefekt bzw. mangelnde Differenzierung in ihm erklärt wäre. Gegen diese Ansicht könnte man freilich anführen, daß die Schließung der Neuralrinne ja nur auf der Konvexität des Enzephalons bis etwa zur Frontalgegend hin stattfindet. Die basalen Formen oder, entwicklungsgeschichtlich gesprochen, die ventralen Enzephalozelen würden also so nicht erklärt sein. Dazu möchte ich bemerken, daß die sog. Hypophysenenzephalozele durch eine abnorme Verlagerung neurogenen Gewebes von Infundibulum aus ihre Erklärung findet. Für die anderen Arten der basalen Hirnbrüche könnte man Versprengungen bei den komplizierten Vorgängen der Abgrenzung der einzelnen Hirnabschnitte gegeneinander, wie Vorderhirn, Zwischenhirn usw. verantwortlich machen. Dafür spricht auch, daß die basalen Enzephalozelen, ausgenommen der durch die Sella turcica gehenden Form, nicht immer in der Mittellinie gefunden werden. Gemäß dieser Ansicht müßte man also bei jeder Enzephalozele neurogenes Gewebe finden. Das ist bei allen Formen, außer der Meningozele, wo nur eine einfache Ausstülpung der Hirnhäute vorliegen soll, der Fall. Wie läßt sich diese letztere Form nun in den eben beschriebenen Erklärungsversuch einordnen? Bei verschiedenen Autoren findet sich die Angabe, daß bei jeder von ihnen mikroskopisch untersuchten Meningozele eine Innenschicht gefunden wurde, die vollständig dem Ependym der Hirnventrikel gleicht. Damit ist die Möglichkeit gegeben, ein Zustandekommen dieser Mißbildung auch auf einer Versprengung neurogenen Gewebes, dessen Wachstum sich in einer allerdings dünnen bis zu einer einfachen Zellenlage ausgebreiteten Innenauskleidung der Meningozele beschränkt, beruhen zu lassen. Hiernach würde der Ausdruck Meningozele abzulehnen sein und diese Form der Hirnbrüche in eine später zu beschreibende Gruppe einzureihen sein. Aber da ihre klinische Erscheinungsform eine besondere ist, könnte man den Namen Meningozele oder Hydromeningozele rechtfertigen. Aus der neueren Zeit darf die Ansicht Stadtfelds erwähnt werden, der die Grenze zwischen knorpeligem und

häutigem Primordialcranium als aetiologisch wichtig deutet Es würden aber von dieser Theorie nicht die auf der Konvexität liegenden Enzephalozelen erfaßt.

Man unterteilt die Enzephalozelen nach ihrer Lokalisation und nach ihrer anatomischen Beschaffenheit. Die verschiedenen Austrittsgebiete führen zu folgender Gruppierung:

A. **occipitale Enzephalozelen,**

B. **sincipitale Enzephalozelen** und

C. **basale Enzephalozelen.**

Diese Formen erfahren durch genauere Festlegung der Schädelöffnung eine weitere Unterteilung.

Zu A.

1. Enzephalozele occipitalis inferior.

Ihre Austrittspforte liegt unterhalb der Protuberantia occipitalis externa, sie kann sogar mit dem Foramen magnum kommunizieren.

2. Enzephalozele occipitalis superior,

mit einer Schädelöffnung oberhalb der Protuberantia occip. ext., unter Umständen mit der kleinen Fontanelle ein gemeinsames Loch bildend.

Zur Hauptgruppe B. bildet die **Enzephalozele sagittalis** den Uebergang. Sie tritt an einer Stelle der Konvexität von der kleinen bis zur großen Fontanelle gerechnet zutage.

Zu B.

1. Enzephalozele frontalis,

mit einer Knochenöffnung im Os frontale.

2. Enzephalozele nasofrontalis.

Hier bahnt sich die Enzephalozele ihren Weg zwischen den Fortsätzen des Os-frontale und des Os-nasale. An dieser Stelle gehen die Hirnbrüche der Schädelkonvexität auf die der Schädelbasis über. In der Gegend des inneren Orbitalwinkels, wo die Fortsätze der verschiedenen Knochen zusammenstoßen, bezeichnet man die Enzephalozelen nach den die Durchtrittspforte umrandenden Knochen. Man unterscheidet:

Zu C: 1. **Enzephalozele fronto-naso-maxillaris,**

2. **Enzephalozele fronto-maxillo-lacrimalis,**

3. **Enzephalozele fronto-lacrimo-ethmoidalis** und

4. **Enzephalozele fronto-ethmoideo-sphenoidalis.**

Diese komplizierten Ausdrücke vermeidet man aber, indem man den Weg, den die Enzephalozele nimmt, bei der Bezeichnung mit berücksichtigt. So kommt man zu den einfacheren Ausdrücken, wie:

1. **Enzephalozele nasoethmoidalis,**
2. **Enzephalozele nasoorbitalis,**
3. **Enzephalozele sphenoorbitalis,**

je nachdem, ob diese Hirnbrüche das Siebbein oder das Keilbein zur Nasen- oder zur Augenhöhle hin durchbrechen. Die noch weiter hinten gelegenen Formen der basalen Hirnbrüche schließen sich hier an als

4. **Enzephalozele sphenoethmoidalis,**

die, wie der Name sagt, zwischen Keil- und Siebbein ihren Weg nehmen und

5. **die Enzephalozele transsphenoidalis, auch sphenopharyngealis genannt.**

Sie benutzt einen Kanal im Keilbein, der meist die Sella turcica betrifft, um in den Nasenrachenraum zu gelangen.

Als seltene Abweichung wäre noch eine Enzephalozele zu erwähnen, der man den Namen sphenomaxillaris gegeben hat. Sie hat als Austrittspforte die Fissura orbitalis superior, gelangt durch sie in die Augenhöhle, bleibt aber nicht wie andere Formen hier retrobulbär oder gar intrabulbär, sondern tritt durch die Fissura orbitalis inferior wieder aus und erscheint ebenfalls im Nasenrachenraum.

Wie bei jeder anderen Hernie kann man auch bei der Hirnhernie Bruchpforte, Bruchsack und Bruchinhalt unterscheiden. Dem letzteren kommt bei der Beurteilung verschiedener Arten von Hirnbruch eine entscheidende Bedeutung zu. Es ergeben sich folgende Möglichkeiten bei der Differenzierung des Bruchinhaltes. Die einfache Vorstülpung der Meningen habe ich weiter oben abgelehnt. Diese Form der Enzephalozelen wird in die Gruppe der weiter unten zu beschreibenden Meningenzephalozystozelen einzugliedern sein. Als Hirnbruch im eigentlichen Sinne des Wortes ist die Enzephalozele anzusehen. Richtiger wird man sie als Meningenzephalozele bezeichnen müssen, denn die Meningen, — ausgenommen ist die Dura —, sind ebenfalls immer mit vorgetreten und liegen dann naturgemäß, falls die Haut fehlt, als bedeckende Hüllen vor der Geschwulst. Die nächste Form des Hirnbruchs stellt die Hydromeningenzephalozele dar, die man oftmals falsch aufgefaßt findet. Es betrifft hier der Hydrops, wie der Name eindeutig sagt, die Meningen. Die Wasseransammlung

liegt also vor dem herausgetretenen Gehirn. Liegen die Hirnhäute der Enzephalozele glatt an und tritt in der mehr oder weniger kompakten Masse des vorgestülpten Hirnanteils ein Hohlraum auf, so bezeichnet man diesen Zustand als Meningenzephalozystozele. Hier kann ein Sonderfall eintreten: Das Gehirn schließt in sich einen zystischen Hohlraum, der bei Vergrößerung den vorgestülpten Gehirnanteil immer weiter ausdehnt und verdünnt, vielleicht durch Druck sogar derart zur Aplasie bringt, daß die innere Zystenwand nunmehr eine einfache Zellage darstellt. Diese Art der Meningenzephalozystozele täuscht den Zustand der einfachen Meningozele vor, da die seröse Flüssigkeit direkt unter der Oberfläche zu liegen scheint, in Wirklichkeit aber von einer dünnen Schicht neurogenen Gewebes umgeben ist. In Kombination mit der oben erwähnten Hydromeningenzephalozele würde die komplizierteste Form entstehen, die den Namen Hydromeningenzephalozystozele tragen müßte. Einfache schematische Zeichnungen sollen das eben beschriebene näher erläutern.

1. (Mening-) Enzephalozele,

2. Hydromening- enzephalozele,

3. Mening- enzephalozystozele,

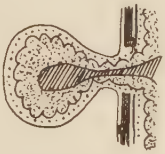

4. Hydromening- enzephalozystozele,

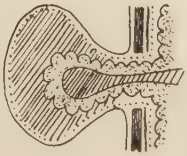

Es bedeutet:

Knochen,
Haut,
Dura,
die übrigen Hirnhäute,
vorgetretenes Gehirn,
mit Flüssigkeit gefüllter Raum

Alle Enzephalozelen besitzen eine Reihe von gemeinsamen Symptomen. Ins Auge fallend ist zunächst die tumorartige Vorwölbung, die nur bei den ausgesprochenen basalen Hirnbrüchen verborgen liegt. Von wechselnder Konsistenz hängen die meist halbkugeligen Gebilde mit kürzerem dicken oder dünnen Verbindungsstiel mit dem Gehirn zusammen. Gemeinsam ist ihnen ferner ihr Angeborensein. In Gestalt und Größe, subjektiven und objektiven Erscheinungen lassen sich die einzelnen Arten der Enzephalozelen gut von einander abgrenzen, so daß die Unterscheidung bei der Diagnose nicht schwierig ist. So stellt die Hydromeningozele mit der oben beschriebenen dünnen Ependymauskleidung, mit ihrer Lokalisation vorwiegend am Hinterhaupt, eine meist rundliche Vorwölbung dar, deren Größe von Haselnuß bis Kokosnuß schwanken kann. Die sie bedeckenden Häute sind dünn gespannt und stark vaskularisiert. Von Haaren ist sie meist nur bis zu einem kragenförmigen Ansatz am Verbindungsstiel bedeckt. Ihre Konsistenz ist elastisch, Fluktuation ist immer nachzuweisen. Wie alle an der Oberfläche liegenden mit seröser Flüssigkeit gefüllten Tumoren kann man sie gut durchleuchten und ihre Transparenz damit feststellen. Die Ränder des Knochendefektes können gut durchgetastet werden. Reponibilität ist nicht immer vorhanden, doch hat man ein Prallwerden der Geschwulst beim Schreien der Kinder bemerkt, auch Schmerzäußerungen, Koma und Konvulsionen zeigen sich bei stärkerer Kompression.

Die Meningenzephalozele, die etwa gleich häufig am Hinterhaupt und an der Nasenwurzel vorkommt, zeigt folgende Eigentümlichkeiten. Sie sitzt meist breitbasig auf, ihre Oberfläche ist nicht so glatt und rundlich wie bei der Hydromeningozele, sie zeigt vielmehr knotiges und gefurchtes Aussehen. Ihr Größenausmaß geht bis zu dem eines Apfels, meist findet man kleinere Formen. Fluktuation ist dem Inhalt gemäß nicht nachzuweisen. Die Konsistenz ist weich und teigig. Unter der aufgelegten Hand verspürt man Hirnpulsationen. Beim Schreien der Kinder ist eine Vergrößerung der Geschwulst festzustellen. Durch Kompression werden die Fontanellen gespannt, im Schlaf findet man meist eine Verkleinerung der Vorwölbung. Die Kinder leiden vielfach unter soporösen Zuständen, zeigen häufig Krampfanfälle; auch Lähmungen und Kontrakturen werden beobachtet. Das Gehirn ist je nach Sitz der Mißbildung mit Kleinhirn oder Partien des Frontallappens beteiligt. Findet sich wie bei der Meningenzephalozystozele in dem vorgestülpten Gehirn ein Hohlraum, der mit einem Ventrikel kommuniziert, so muß der Hirndruck bei leichtester Kompression der Geschwulst im Vordergrund der Erscheinungen

stehen. Die Größe der Meningenzephalozystozelen ist meist bedeutend, erreicht aber noch nicht die Ausmaße der Hydromeningenzephalozystozelen, die Kindskopfgröße und darüber aufweisen können. Meist treten diese Formen mit Mißbildungen anderer Art, wie Hasenscharte, Wolfsrachen, Spina bifida, Spaltbildungen im Bereich des Urogenitalapparates auf. Die Beteiligung des Gehirns würde sich nach dem Enzephalopneumogramm sehr gut darstellen lassen. Besonderes würde auch die Ventrikulographie leisten, um einen wohlmöglichen Zusammenhang zwischen Ventrikeln und dem zystischen Raum im Inneren der Geschwulst festzustellen. In hervorragendem Maße sind diese letztgenannten diagnostischen Verfahren geeignet, die wenig zugänglichen Verhältnisse einer basalen Hirnhernie zu klären. Es ließe sich genau der Knochenkanal feststellen und eine Entscheidung fällen, ob und inwieweit Gehirn beteiligt ist. Zwei Vorteile bietet dieses Verfahren. Man kann an einer Stelle Diagnostik üben, die entfernt liegt von der Geschwulst, die gerade im Nasenrachenraum besonderen Insulten ausgesetzt ist. Die Gefahr der Infektion, die ja bei den Enzephalozelen die häufigste und gefürchtetste aller Komplikationen darstellt, kann man auf ein Mindestmaß herabsetzen. Gleichzeitig wird eine erstklassige Möglichkeit geschaffen, zu untersuchen, und die Stellung der Diagnose zu erleichtern.

Differentialdiagnostisch sind angeborene Tumoren der Kopfhaut, des Schädelknochens und der Hirnhäute in Betracht zu ziehen. Sie können jedoch nur zu Verwechselungen Anlaß geben, wenn diese Geschwülste den Knochen usuriert haben und das Röntgenbild an dieser Stelle einen Knochendefekt zeigt. Schwierig ist die Unterscheidung bei den sogenannten Zwerchsackbildungen, wo von dem äußeren Teile einer Geschwulst durch eine sanduhrförmige Einschnürung eine Verbindung mit dem in der Schädelkapsel gelegenen hergestellt wird. Eine große Rolle spielen Tumoren, die mit Hirnbrüchen kombiniert auftreten, sie oftmals verdecken, wenn sie ihrem Scheitel aufsitzen. Häufig sind Lymph- und Haemangiome auf den Hirnbrüchen der Nasenwurzelgegend beschrieben worden. v. Bergmann und De Ruyter fanden cavernöses Gewebe direkt auf der Enzephalozele. Man führt diese Bildungen, wie z. B. die angiomatöse Umwandlung, auf entzündliche chronisch hyperaemische Prozesse der die Enzephalozelen bedeckenden Hüllen zurück. Lipome und Fibrome sind ebenfalls auf den Hirnbrüchen sitzend gefunden worden. Talko beschreibt einen Fall, der von Virchow untersucht wurde, wo ein arachnoidales Spindelzellensarkom die Enzephalozele verdeckte. Psammomähnliche Bildungen in der Wand einer Meningo-

zele werden bei P r y m beschrieben. Eine Fehldiagnose ist bei Dermoiden, wenn sie als Zwerchsackdermoide auftreten, leicht möglich. Sie sind kompressibel, pulsieren, vergrößern sich beim Schreien der Kinder und kommen vor allen Dingen angeboren vor. Wenn man aber den Lieblingssitz, meist am äußeren oder inneren Augenwinkel, die Kleinheit der Ausmaße in Betracht zieht und eine genaue Röntgenuntersuchung mit Enzephalographie anschließt, wird man einen Irrtum in der Diagnose nicht begehen.

Besonderer Aufmerksamkeit bedürfen eine Anzahl von Tumoren, die Bestandteile des Zentralnervensystems wie Glia- und Ganglienzellen enthalten. Sie kommen meist an der Nasenwurzel vor und können mit einem Defekt oder zumindest mit einer Delle im Knochen auftreten. Man hat diese Geschwülste als abgeschnürte und spontan geheilte Enzephalozelen angesehen. C o r d e s sieht die sog. Nasengliome auch auf diesem Wege entstanden an, da sich sonst die Herkunft der neurogenen Bestandteile nicht erklären läßt. Oftmals sind sicherlich solche Bildungen als einfache Polypen ohne Schaden abgetragen worden. Der Erfolg der Therapie zur vollständigen Heilung spricht für ein einfaches Gliom. Geschwülste der Meningen können von innen her den Knochen zerstören und dann unter Vorwölbung der bedeckenden Kopfhaut als Tumoren an der Oberfläche erscheinen. Hier ist der Fungus durae matris zu erwähnen, der, wenn der Schädelknochen zerstört ist, als eine kalbkugelige Geschwulst imponiert, die Wegdrückbarkeit, Störungen der Hirnfunktion und Pulsation aufweist, aber nie angeboren auftritt. Kongenital kommt eine Ausbuchtung eines Sinus, meist des Sinus longitudinalis vor, die man als Sinus pericranii bezeichnet hat. Durch die langgestreckte Form der geschwulstartigen Vorwölbung ist aber leicht eine Unterscheidung von der Enzephalozele gegeben.

Differentialdiagnostisch von besonderer Wichtigkeit sind angeborene Tumoren der Schädelknochen. Aus gewucherten Resten des knorpelig angelegten Basalcraniums entsteht das Chondrom mit seinem typischen Sitz am Klivus, wo es als knolliges Gebilde in den Epipharynx herabhängt. In anderen Fällen kann die Siebbeingegend beteiligt sein, wo dann in die Schädel- wie die Nasenhöhle Tumormassen hineinragen. Ebenfalls in dieser Region vorkommend ist das Chordom, das seinen Ursprung von gewucherten Chordaresten nimmt und sehr bösartig wächst. Es findet sich, wie das Chondrom, auch am Clivus Blumenbachii als eine in den Nasenrachenraum herabhängende Geschwulst. Eine überaus seltene und fast immer zum Tode führende Geschwulst, die differentialdiagnostisch hier in Betracht kommt, ist das Chlorom. Man

rechnet diese Tumorbildung zu den Haematoblastosen. Sein typischer Sitz ist die Schläfengegend mit einer Wachstumausbreitung auch auf die Schädelbasis hin. Es ist an seinem schmutziggrünen Inhalt, der durch die Bedeckungen hindurch schimmern kann, zu erkennen. Sofern der Knochen unter der Geschwulst noch intakt ist, ist Pulsation und Reponibilität nicht festzustellen. Die Bösartigkeit dieser Geschwulst trotzt jeder Therapie. Anzuführen sind weiterhin zystische Bildungen von Echinococcus und metastatische Geschwülste im Bereich des Schädels; doch kommen diese Erkrankungen angeboren wohl nicht in Betracht. Neben Mischgeschwülsten kommen in der Mundhöhle Tumoren vor, die Abkömmlinge aller 3 Keimblätter enthalten. Diese gegen die Enzephalozelen abzugrenzen, begegnet oft großen Schwierigkeiten. Man nennt sie Tridermome. Nach B o r s t treten hier nicht nur organ-, sondern auch systembildende Tendenzen hervor; es können sogar Nachahmungen menschlicher Foeten in solchen Geschwülsten durch Differenzierung der drei in ihnen enthaltenen Keimblätter vorhanden sein. So wird von O t t o unter dem Titel „Foetus humanus magno sarcomate ex ore pro-pendente foedatus", eine sieben Monate alte menschliche Frühgeburt beschrieben, der aus dem Munde eine vielfach gelappte Geschwulst heraushing. Ein stielartiger Fortsatz stellte eine Verbindung zur Schädelbasis her. Sonst schien der Foetus normal gebaut zu sein. Bei Verfolgung des stielartigen Fortsatzes in den Mund hinein, stellte man eine Spalte des harten Gaumens fest, so daß die Geschwulst auch noch die Nasenhöhle in solchem Maße ausfüllte, daß Oberkiefer mit Oberlippe stark nach aufwärts gedrängt waren. Der Inhalt des Tumors bestand aus Zysten und Gewebeanteilen wie Knorpel, Gliamassen, Ganglienzellen, Muskulatur und Epithelien. K i d d (1856) gibt einen Fall an, wo eine Geschwulst vom harten Gaumen ihren Ursprung nahm und außerhalb des Mundes in einen Tumor, der von normaler Haut bedeckt war, überging. Er enthielt neben zystischen Räumen mit hirnähnlichen Massen, ein kurzes, blindendigendes Darmstück mit deutlichem Mesenterium, platte Knochenstücke, Zehen- und Phalangenbildungen. In einer der Zysten fand sich neben Gehirn ein großer platter Knochen, der nach Ansicht des Verfassers eine unverkennbare Aehnlichkeit mit der Hinterhauptschuppe aufwies. Interessant ist im Vergleich mit den durchs Keilbein gehenden Enzephalozelen ein Fall von Dr. W e g e l i n, der in den Jahresberichten über die Tätigkeit der St. Gallischen naturwissenschaftlichen Gesellschaft aus dem Jahre 1861 niedergelegt ist: vom Gaumen eines reifen, sonst normal entwickelten Foetus tritt durch den weit geöffneten Mund

eine Geschwulst von etwas über Apfelgröße aus. Am vorderen Pol des Tumors erkennt man eine 7½ cm lange Extremität, von normaler Haut überzogen, mit Sohle und 5 gut ausgebildeten Zehen. Das Gehirn des geschwulsttragenden Kindes war normal, dagegen war der ganze Körper des Keilbeins von der Sella turcica an, so wie das Siebbein durch eine große mediane Lücke gespalten. Auf der vorderen Schädelbasis lagen 4 prallgefüllte Zysten, ohne mit dem Gehirn in irgendeiner Weise zu kommunizieren. Jedoch standen sie durch den großen Knochendefekt mit der parasitischen Geschwulst im Munde in Verbindung. Der Nervus olfactorius, der harte Gaumen und das knöcherne Nasengerüst fehlten vollständig. Im Inneren der Geschwulst war eine breiige, hirnähnliche Masse nachzuweisen. Mehrere derartige Fälle sind beschrieben worden, wovon noch einer angeführt zu werden verdient. Der Körper des Keilbeins wurde hier analog unseren Hypophysenenzephalozelen in der Sella turcica durch eine teratoide Geschwulst durchbrochen, die aus dem Munde hervorragte, glatt, gelappt gebaut und von zarter Serosa umgeben war. Im Inneren derselben fand sich Gewebe der Kutis, Muskulatur, Knochen, Knorpel, Drüsengewebe und Nervenfasern. In der durchbrochenen Sella turcica fehlte die Hypophyse. Diese Teratome oder Tridermome im Bereich des oberen Endes der embryonalen Achse lassen sich mit Geschwulstbildungen in der Gegend des kaudalen Endes des Medullarrohres, den sogenannten Steißteratomen, vergleichen. L u s c h k a erwähnt diese Beziehungen in seinem Aufsatz: „Der Hirnanhang und die Steißdrüse des Menschen“. Er stellt hier eine Aehnlichkeit der von Zellmassen erfüllten Hohlgebilde der Steißdrüse mit der feineren Struktur des Vorderlappens der Hypophyse fest. Es werden auch die beide Drüsen betreffenden Anomalitäten einen Zusammenhang in ihrer Entstehung haben. So kann man eine Beziehung zwischen Teratombildungen in der Mundhöhle und am Steiß einerseits den basalen Enzephalozelen und der Spina bifida andrerseits aufstellen. Ein sehr instruktives Bild einer basalen Enzephalozele bringt V i r c h o w in seinen krankhaften Geschwülsten.

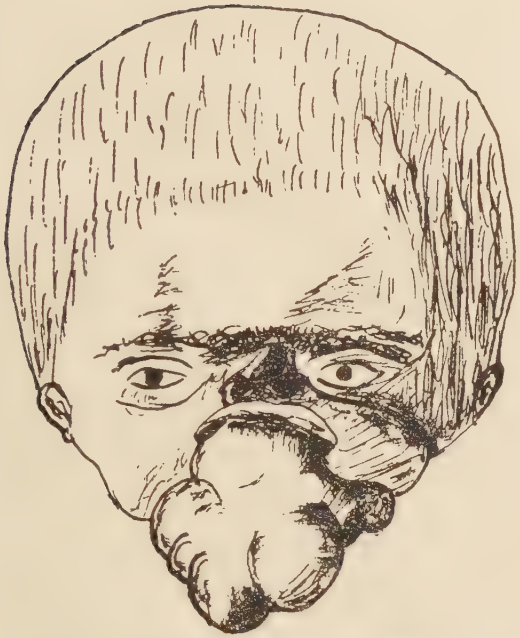

Unter dem Titel: „Hydrenzephalozele palatina“, beschreibt der Verfasser diese Mißbildung etwa wie folgt: Aus dem klaffenden Munde eines Neugeborenen ragt eine unregelmäßige, kleinapfelgroße Geschwulst, die am harten Gaumen befestigt schien. Auf dem Durchschnitt zeigt sich, daß sowohl der harte Gaumen wie der Vomer durch die Geschwulst nach oben verschoben sind. Der Tumor selbst steht durch eine breite, unmittelbar vor dem Keilbein und hinter dem noch knorpeligen Siebbein gelegene Oeffnung mit der Schädelhöhle in Verbindung. Der vordere Teil des Sackes besteht aus einer von der Dura mater ausgekleideten, glattwandigen Höhle, die nach unten durch mehrere Septen unterteilt ist. Nach oben zu befindet sich Hirnmasse, die sich kontinuierlich in den Schädelraum fortsetzt und mit dem Großhirn zusammenhängt. Dieses liegt an der Basis zusammengedrängt, während der größere Teil des oberen Schädelraumes, der von einer dicken Membran umgeben ist, mit Flüssigkeit erfüllt ist. Unserer Einteilung nach wäre dieser Fall in die Gruppe der Hydromeningenzephalozelen einzuordnen.

Bei der Betrachtung obigen Bildes taucht unwillkürlich der Gedanke auf: Kann man ein solches Kind nicht von seinem

Uebel befreien? Das leitet über zu einer kurzen Erörterung der Behandlnug der Enzephalozelen. Es besteht zunächst die Frage, soll man Hirnhernien überhaupt behandeln? In der Vorantisepsis waren die Operationen wenig ermutigend, und Billroth forderte noch kategorisch ein „Noli me tangere!“ Mit der Antisepsis und der verbesserten Technik mehrten sich jedoch in der Folgezeit die Fälle mit Heilungserfolg. Statistische Angaben mögen zur Darlegung der Verhältnisse dienen. v. Bergmann, Lindfors und Schatz behandelten von 109 Fällen 58. 35 starben infolge des Eingriffs. 23 wurden einer Besserung und von diesen 19 einer Heilung zugeführt. Von den restlichen unbehandelten 51 wurden nur 4 geheilt. 29 starben im ersten Lebensjahr und 18 blieben in ihrem Schicksal unbekannt. Nimmt man von diesen 18 obiges Letalitätsverhältnis der behandelten an, so sind hiervon 10 gestorben. Es ergibt sich bei 51 Unbehandelten somit eine Todesziffer von 39, bei 12 Heilungen. Prozentual stellt sich das Verhältnis wie folgt dar:

Behandelte

Heilung:	39,7 %,
Tod:	60,3 %.

Nicht Behandelte

Heilung:	23,3 %,
Tod:	76,7 %.

Von einem Moskauer Findelhaus starben von 42 Findlingen mit Enzephalozele bereits 38 innerhalb der ersten Monate ohne Operation. Nach Berger sollen durch die Operation 38 % der mit Hirnhernien behafteten Kinder am Leben erhalten worden sein, was ungefähr unserer oben errechneten Zahl gleichkommt. Lindfors berichtet, daß durch die operative Behandlung in 17 Jahren doppelt soviel Fälle gerettet sind als früher in 100 Jahren. Von etwa 1880 mit Abschluß der vorantiseptischen Zeit bis 1906 sind nach einer statistischen Angabe von Domke 31 Fälle durch Operation geheilt. Diese Angaben und die außerordentlich exponierte Lage der Enzephalozelen, die jeder Gewalteinwirkung, vor allen Dingen entzündlichen Prozessen mit nachfolgender tödlicher Meningitis preisgegeben sind, rechtfertigen unbedingt den operativen Eingriff bei jeder Enzephalozele. Meist wurde der Hirnbruch in der Zeit der Vorantisepsis konservativ behandelt. Man komprimierte die Geschwulst durch Verbände mit langsamer Drucksteigerung, erzielte aber keine guten Erfolge, da meist Ne-

krose durch die umgebenden Hüllen mit nachfolgender Eröffnung des Bruchsackes und Meningitis rasch den Tod brachten. Die Infektion zu umgehen und eine Heilung zu erzielen, suchte man durch Punktion und Injektion mit Jod oder Jodglyzerin der Enzephalozele beizukommen. Man wollte eine Schrumpfung und Verödung des ganzen Tumors erreichen. Doch boten in dieser Hinsicht die Versuche von Szymanowsky, der Injektionen mit Carbolsäure machte, nur Unerfreuliches. Einfache Ligaturen an der Basis der Hernie verhinderten nicht das Eintreten einer Meningitis, wenn die nekrotischen Massen vor der Ligaturstelle abfielen. Mit der Anti- und Asepsis griff immer mehr das operative Vorgehen durch Abtragen der gesamten Geschwulst um sich. Man operierte möglichst radikal, und v. Bergmann stellte 1888 auf dem Chirurgenkongreß 2 derartig glücklich operierte Fälle vor, und er empfahl, die Heilung durch Radikalamputation zu versuchen. Er mißt bei der Exstirpation des ganzen Sackes dem Inhalt keine lebenswichtige Bedeutung zu, da er doch entartet sei und durch seine anormale Lage nicht an den Funktionen des Gehirns teilnehmen könne. Zappert warnt jedoch vor einem Zuviel des Operierens, denn es ist dem Patienten nicht damit gedient, das Schaustück einer chirurgischen Musterleistung zu sein, und er nachher durch Entfernung großer Nervenanteile Lähmungen und sonstige Erscheinungen bekommt. Deswegen wird es immer gut sein, sich vor der Amputation durch elektrische Reizung der vorliegenden Gehirnpartien über die Funktion dieser Teile ein Bild zu verschaffen. Es ist natürlich nicht damit gesagt, daß nach einer solchen Indikationsprüfung später nicht doch Ausfallserscheinungen auftreten können. Ob eine geistig normale Entwicklung erfolgt, ob Krüppel oder nicht, ist vorher überhaupt nicht zu entscheiden. Vergleichszahlen von Behandlungen vor 1880 und nach dieser Zeit fand ich bei Lindfors. Sie geben ein Bild der Wandlung in der Behandlung der Hirnbrüche. Bis 1880 wurden von 19 geheilten Fällen behandelt durch:

Kompression	7
Punktion u. Kompression	1
Incision u. Kompression	4
Incision u. Reposition u. Kompression	1
Ligatur	1
Punktion u. Ecraseur	1
Excision	4

Nach 1880 erkennt man deutlich das Vorherschen des Messers bei glücklich operierten Fällen. Hier entfallen von 29 geheilten Fällen an Behandlung durch:

Ligatur	4
lineare Klammerkompression	4
Excision mit Naht	19!
Excision mit Osteoplastik	2

Strikte Kontraindikation für das operative Vorgehen fordert ein gleichzeitig bestehender Hydrozephalus, da diese Kinder immer nach der Operation eine Verschlimmerung ihres Zustandes aufwiesen und bald ad exitum kamen. Weiterhin wird man bei mitbestehenden Spaltbildungen oder Mißbildungen anderer Art, die auf eine gewisse Degeneration der Keimanlage schließen lassen, die Operation abzulehnen haben. Für die Hasenscharte hat man schon jetzt, nachdem die operativen Verfahren die Kinder am Leben erhalten — während früher fast alle starben — ein vermehrtes Auftreten dieser erblichen Mißbildung nachgewiesen, was doch m. E. zu denken Anlaß gibt. Temporäre Kontraindikationen bestehen bei Kindern, die infolge ihrer Mißbildung sehr schwach sind, oder gleichzeitig an Enteritis, Bronchitis, Ekzemen mit eitrigen Wundbelegen usw. erkrankt sind. Zur Beseitigung des Hydrozephalus vernähte B r a n d 1911 ein in einen Seitenventrikel implantiertes Stück Arterie mit einer subkutanen Vene. Jedoch ging das Kind auch an einer Meningitis zugrunde. Bei der Therapie der basalen Hirnbrüche, die ein nicht zu großes Ausmaß erreichen, die, wie weiter oben beschrieben, häufig mit Wolfsrachen vereinigt auftreten, könnte man ein plastisches Verfahren der Amputation vorziehen. Die in den Mund von der Schädelbasis mehr oder weniger weit herabhängende Geschwulst bildet einen natürlichen Verschluß des gespaltenen Gaumens. Die kleinste Läsion des Tumors kann eine tödliche Meningitis zur Folge haben. Um die Enzephalozele von den schädigenden Einflüssen vom Munde aus fern zu halten, ist eine Palato-Plastik unbedingt indiziert. Der Tumor wird dabei nach oben reponiert, denn in der Nasenrachenhöhle wird die Geschwulst außer einer Atmungsbehinderung der wohl möglichen Verlegung der Tuba Eustachii keine Erscheinungen machen, vielleicht durch den dauernden Druck von unten sich sogar zurückbilden. Ist die Oeffnung im harten Gaumen zu weit, so wird eine Prothese aus Silber oder Kautschuk, die man an den Zähnen befestigt, dieselben Dienste leisten. Man würde diese Behandlung nicht vor dem 6. Jahre ausführen können, da erst die bleibenden Zähne eine genügende

Gewähr für das sichere Festsitzen einer solchen Prothese bieten. Einen derartigen Fall, für den dieser Behandlungsversuch vorgeschlagen wird, möchte ich zum Schlusse dieser Arbeit beschreiben.

Es handelt sich um den jetzt 4jährigen Willibald Sch. aus Hamm (Westf.), den die frontale und Seitenaufnahme zeigt.

Die Eltern des Kindes sind gesund. Die Mutter ist die zweite Ehefrau des Mannes. Die Kinder aus erster Ehe sind ebenfalls gesund. Die kleinere Schwester des Patienten ist bisher nicht ernstlich krank gewesen, zeigt auch keinerlei Abnormitäten. Eine derartige Bildung, wie bei unserem Patienten, wie weiter unten beschrieben wird, ist nach Aussagen der Eltern niemals in der Familie beobachtet worden. Auch Seitenlinien im Stammbaum der Mutter oder des Vaters sollen nichts derartiges aufgewiesen haben, was mit der zu Anfang dieser Arbeit aufgestellten Behauptung: „Aus der Aszendenz ist ein krankhafter Befund in dieser Hinsicht nicht zu entnehmen", übereinstimmt. Bei dem Patienten selbst wurde kurz nach der normalen Geburt eine linksseitige Hasenscharte festgestellt, die man bald darauf operierte. Die noch bestehende 1½ cm lange Narbe ist auf der Frontalfotografie eben zu erkennen. Erst zwei Jahre später wurde man auf

eine durch den gespaltenen Gaumen im Munde sichtbar werdende Geschwulst aufmerksam, die sicherlich aber schon seit der Geburt bestanden hat. Nur wird man sie bei der Kleinheit der Ausmaße zu der Zeit übersehen haben, zumal man auf eine derartige seltene Bildung nicht gefaßt war. Ernste Krankheiten hat das Kind bisher nicht durchgemacht.

Bei der Untersuchung des Patienten, der wegen seines Wolfrachens im Munde vom Kinderarzt der Chirurgischen Klinik des St. Marien-Hospitals zu Hamm zur Operation eingewiesen wurde, ergaben sich folgende Einzelheiten. Die Größe von 99 cm entspricht der eines Vierjährigen. Die Haut ist mäßig durchblutet, Schleimhäute sind blaß. Muskulatur und Fettpolster erweisen sich besonders an den unteren Extremitäten als nicht ausreichend entwickelt. Mißbildungen am Skelettsystem sowie rachitische Zeichen sind nicht vorhanden. Drüsenschwellungen nicht zu tasten. Der Turgor ist schlaff. Insgesamt macht das Kind mit seiner asthenischen Konstitution einen zurückgebliebenen Eindruck. Die inneren Organe ergaben bei der Untersuchung keinen krankhaften Befund. Der übernormal große Schädel mißt an der Stirn einen Umfang von 53 cm, was etwa dem Sollmaß eines elf- bis zwölfjährigen Knaben entspricht. Die Augen sind weit auseinandergedrückt, so daß der innere Augenwinkelabstand 4 cm beträgt. Weiterhin fällt die bis hinter das Niveau der Stirn tretende eingedrückte Nasenwurzelgegend auf. Sie macht den Eindruck einer ausgeprägten Sattelnase. Selbst der Apex nasi erscheint plattgedrückt. Die Aufnahme zeigt dies deutlich. Das Gebiß ist lückenhaft, die noch vorhandenen Zähne sind schlecht gepflegt, zum großen Teil cariös. Die Zunge wird gerade herausgestreckt und zeigt keine Atrophie. Pathologische Reflexe sind nicht nachzuweisen. Beide Pupillen reagieren prompt auf Licht und Konvergenz. In seiner geistigen Tätigkeit ist der Junge durchaus rege. Seine Sprache ist durch die Mißbildung natürlich undeutlich und schlecht verständlich. Der kleine Patient beobachtet die Vorgänge in seiner Umgebung genau und er erkannte mich bei meinem zweiten Besuch direkt wieder. Wenn z. B. etwas auf dem gedeckten Mittagstisch fehlte, etwa das Salzfäßchen, so geht er stumm an den Schrank und holt es heran. Diese Fähigkeiten erbringen den Beweis, daß eine wesentliche Intelligenzstörung nicht vorliegt. Die Geschwulst im Munde füllt mit ihrer Taubeneigröße fast die ganze Breite der noch vorhandenen Gaumenspalte aus. Eine Aufnahme gibt ein Bild von dieser Tumorbildung.

Weicher Gaumen und Uvula sind ebenfalls unvereinigt geblieben. Es besteht hier eine breite Kommunikation zwischen Mund-, Nasen- und Rachenhöhle. Der Tumor ist von zarter Schleimhaut umgeben und spiegelnd glatt. Er zeigt deutlich Pulsation und Fluktuation. Auf Druck läßt sich die Geschwulstbildung etwas zurückdrängen, doch äußert das Kind dabei Schmerzempfindung und Unbehaglichkeit. Es schreit und zieht den Kopf zurück. Instinktiv vermeidet das Kind, mit harten Gegenständen in den Mund zu kommen und nimmt auch beim Essen nur weiche Nahrung zu sich. Hinter der geschwulstartigen Vorwölbung läßt sich mit dem untersuchenden Finger ein stielartiger Fortsatz zur Schädelbasis hinauf verfolgen. Hier ist eine Knochenlücke von etwa Fingerkuppengröße zu fühlen. Sie genau zu lokalisieren, ist mit der manuellen Untersuchung schlecht möglich. Eine Röntgenaufnahme dieser Schädelregion — etwa durch Einlegen der Röntgenplatte in den Mund — oder eine Enzephalographie würde die Verhältnisse klar erkennen lassen.

Bei dem Widerstand der Eltern des Kindes, die ihm begreiflicherweise besondere Obhut und Pflege angedeihen lassen, scheitert aber die Anwendung derartiger diagnostischer Verfahren. Mit einer kleinen elektrischen Birne, die ich hinter dem Tumor hielt, konnte ich einwandfrei Transparenz feststellen, den Inhalt also als seröse Flüssigkeit ansprechen. Aus diesen Angaben läßt sich die Diagnose: Meningenzephalozele basalis, ge-

mäß der weiter oben beschriebenen Einteilung und Symptomatologie stellen. Ob hier eine transsphenoidale oder ethmoideosphenoidale Form vorliegt, vermag ich nicht festzulegen. Kompliziert ist diese Mißbildung durch eine Gnatho-Palato-staphyloschisis und einen gering ausgebildeten Hydrozephalus. Die eingesunkene Nasenwurzel ist auf die ungenügende Stützung des Nasenraumes zurückzuführen. Die Aufgabe erfüllt im Normalen der Vomer, der gewissermaßen einen Strebepfeiler, auf den harten Gaumen gestützt, zum Nasenrücken besonders aber zur Nasenwurzel hin bildet. Fehlt der harte Gaumen als Stützgrundlage, so sinkt das Nasengewölbe ein.

Zur **Beseitigung** der Mißbildung kommt natürlich nur eine Operation mit osteoplastischem Verschluß des basalen Knochendefektes in Frage. Diese Operation birgt, abgesehen von ihren sehr erheblichen technischen Schwierigkeiten zwei Gefahren in sich: die Infektion der Meningen und die sekundäre Entstehung eines Hydrozephalus. Die Eltern sind mit einer Operation nicht einverstanden. Es kommen somit nur palliative Maßnahmen in Frage. Von dem Chefarzt der Cihrurgischen Klinik des St. Marien-Hospitals in Hamm, Herrn Dr. Schröder, wurde die Anbringung einer Prothese nach Ausbildung der bleibenden Zähne empfohlen. So wird die Mund- und Nasenhöhle getrennt und die Geschwulst vor Insulten einigermaßen geschützt.

Die Prognose bleibt mit und ohne Operation jedoch zweifelhaft. Ob sich das Kind zu einem voll arbeitsfähigen Menschen entwickeln wird, ist ebenfalls fraglich.

Literatur.

Ahlfeld: Die Mißbildungen des Menschen. Leipzig 1882, S. 190, 292.

Alberti: Heilung einer Meningozele beim Neugeborenen durch Radikaloperation. 17. Kongr. Deutsch. Ges. f. Chir. 1888, Zentralbl. für Chir. 1888, Nr. 24, S. 26.

Arnold: Ueber behaarte Polypen in der Rachenmundhöhle. Virchow's Archiv 111, 1888, S. 176.

Arnold: Ein Fall von angeborenem lipomatösen Teratom der Stirn. Virchow's Arch. 43, S. 181.

Aschoff: Lehrbuch der pathologischen Anatomie, Bd. I, S. 680, 760; Bd. II, S. 333 ff.

Aschheim: Mißbildung infolge amniotischer Stränge. Berliner klin. Wochenschrift 1914, Nr. 14, S. 655.

Austerlitz: Ueber einen Fall von Enzephalomeningozele. Inaug.-Diss. München 1903.

Baake: Ein Fall von Hydrenzephalozele mit amniotischen Verwachsungen. Diss. Königsberg 1889.

Balint: Ueber einen Fall von anormaler Gehirnentwicklung. Arch. f. Psychiatrie 32, 1899, S. 627.

Behm: Ein Fall von angeborenem Hirnbruch. Münch. med. Wochenschr. Nr. 31, 1900, S. 1069.

Berger: Considération sur l'origine de certaines encephalocèles. Rev. de Chir. 1890, S. 269.

Berblinger: Gliom mit seltener Lokalisation. Zbl. f. Path. 1920, 31, S. 201.

v. Bergmann: Heilung der Enzephalozele mit Demonstration. Verh. Deutsch. Ges. f. Chir. 1888, Zentrabl. f. Chir. 1888, Nr. 24 S. 28.

v. Bergmann: Die chirurgische Behandlung der Hirnkrankheiten. Arch. f. klin. Chir. Bd. XXXVII, S. 759—872.

Boettcher: Meningozele. Bruns' Beiträge 53, S. 543.

Bolle: Die Erfolge der Radikaloperation der Enzephalozele. Inaug.-Diss. Berlin 1898.

Borst: Echte Geschwülste. In: Aschoffs Pathol. Anatomie, Bd. I, S. 763.

Brand: Ueber Gefäßnähte. Diss. Würzburg 1911.

Bremer: Enzephalozele sincipitalis. Wiener kl. Wochenschr. 13, 509, 1912.

Buchsbaum: Ein Fall von Hydrenzephalozele chronica mit beiderseitiger orbitaler Hirnhernie. Wiener kl. Wochenschr. 1912, Nr. 1, S. 23.

Coenen, H.: Die Erkrankungen des Schädels und Gehirns. Wullstein-Küttner, Lehrbuch der Chirurgie 1931.

Cordes: Die Hirnbrüche und Hirnspalten: Ergebnisse der Chir. und Orthopädie 22, 1929, S. 258 ff.

Dareste: Recherche sur la production arteficielle des monstruosités. Paris 1891, S. 823.

Domke: Die Behandlung der Enzephalozele. Inaug.-Diss. Breslau 1906.

Edel: Zephalozele intranasalis. Zt. f. Hals-, Nasen-, Ohrenheilkunde 19, S. 163.

Ercklentz: Pulsierender Exophthalmus, hervorgerufen durch Enzephalozele orbitalis. Klin. Mbl. f. Augenheilkunde 1901, S. 755.

Ernst: Mehrfache Bildungsfehler des Zentralnervensystems bei Enzephaloiden. Beitr. z. path. Anatomie 25, S. 482.

Esau, P.:: Seltene angeborene Mißbildungen. Arch. f. klin. Chir. 118, S. 817—822, 1921.

Exner: Mediane Spaltbildung der Oberlippe. Wiener klin. Wochenschr. 1906, 47, S. 1427.

Exner: Ueber basale Enzephalozelen. Deutsch. Zeitschr. für Chir. 102, H. 1—3, 1909.

Faber: Ueber eine durch amniotische Verwachsungen entstandene Enzephalozele. Diss. München 1907.

Fenger: Basal hernias of the Brain. Ref. im Zentralbl. f. Chir. 1895, S. 1031.

Fleckner: Beitrag zur Lehre der Kopfbruchgeschwulst. Diss. Würzburg 1892.

Fischer: Vorarbeit zur Arbeit von Recklinghausen. (Untersuchung über die Spina bifida.) Virchow's Arch. 105, 1886, S. 243.

Fridolin: Defekte Schädel. Virchow's Arch. 116, 1889, S. 261.

Froböse: Mißbildung der Lamina cribrosa des os ethmoidale als Ursache der eitrigen Meningitis. Berl. klin. Wochenschr. 1917, Nr. 51, S. 1219.

Großer, J.: Ein Fall von Enzephalozele nasoethmoidalis, kompliziert durch ein fibromatöses Lymphangiom. Inaug.-Diss. Berlin 1899.

Guersant: Enzephalozele am inneren Augenwinkel und mögliche Verwechselung mit aneurysmatischen Geschwülsten. Jb. d. Kinderheilkunde 34, 298, 1860.

Haggenmiller: Zur Kasuistik der Radikaloperation von Gehirn- und Rückenmarksbrüchen. Diss. Erlangen 1917.

Haggenmiller: Ueber Spina bifida und Zephalozele. Beitr. z. klin. Chir. 110, S. 163.

Heinrich: Ueber einen Fall von Zephalozele. Inaug.-Diss. Erlangen 1892.

Henoch: Ueber Schädellücken im frühen Kindesalter. Berliner klin. Wochenschr. 1888, Nr. 29, S. 581.

Hermann: Ueber angeborene Gehirnbrüche. Ref. im Zentralbl. f. Chir. 1900, S. 40.

Herter: Drei Fälle von Enzephalozele. Inaug.-Diss. Berlin 1872.

Hertwig, Osk.: Mißbildung und Mehrfachbildung, welche durch Störung des ersten Entwicklungsprozesses hervorgerufen werden. Handbuch der Entwicklungslehre I, Jena 1903, S. 967.

Herzen: Ueber die Operation der vorderen Cerebralhernie. Ref.: Z.-Org. Chir. 36, S. 795, 1927.

Hesse: Enzephalomeningozele. Deutsch. med. Wochenschr. 1914, 12, S. 621.

Hilaire, St.: Des adhérences de l'extérieur du Foetus. Arch. gén. Méd. 14, S. 392, 1827.

Hildebrandt: Pathologisch-anatomische und klinische Untersuchungen zur Lehre von der Spina bifida und den Hirnbrüchen. Deutsch. Z. f. Chir. 36, S. 433.

Hildebrandt: Zur operativen Behandlung der Hirn- und Rückenmarksbrüche. Deutsch. Z. f. Chir. 28, S. 438.

v. Hippel: Doppelseitige Meningoenzephalozele. Ref.: Deutsch. med. Wochenschr. 1906, S. 820.

Holl: Ueber das Foramen caecum des Schädels. Sitzber. Akad. Wiss. Wien 102, Abt. 3, S. 413, 1893.

Isnardi: Ueber Cranium bifidum und Spina bifida. Zbl. Chir. 1898, S. 1262.

Jacoby: Ueber sehr frühzeitige Störungen in der Entwicklung des Zentralnervensystems. Virchow's Arch. 147, 1897, S. 124.

Jaensch: Falscher pulsierender Exophthalmus. Med. Klin. 1928, Nr. 12, S. 450.

Joukowski: Zwei seltene Fälle von Hemizephalie, kompliziert mit Hernia nasofrontalis. Virchow's Arch. 169, S. 29.

Johansen: Ueber die Geburt bei Hydromeningo und Hydroenzephalozele. Münch. Med. Wochenschr. 1896, Nr. 1, S. 4.

Karström: Fall of Hydromeningozele frontalis. Ref.: Zbl. f. Chir. 1896, Nr. 26, S. 450.

Katzenstein: Entwicklung der Schädelform bei der cong. Exenzephalie. Inaug.-Diss. Halle 1851.

Kehrer: Ueber Hydrenzephalozele mit Krankenvorstellung. Münch. med. Wochenschr. 1897, Nr. 16, S. 432.

Kidd: Ein Fall von Teratom der Mundhöhle. Dublin quaterly J. Mai 1862, Cannst. Jbr. 4, 5, 1862.

Kindler: Linksseitige Nasenspalte mit Defekt des Stirnbeins. Beitr. z. path. Anatomie 6, 1889, S. 149.

Klementowsky: Fall von Hydrenzephalozele. Jb. f. Kinderheilkunde 5, S. 1, 1862.

Kowalzig: Zur Aetiologie und Therapie der Enzephalozelen Diss. Kiel 1890.

Kreiker: Ein Fall von Enzephalozele nasorobitalis. Klin. Mbl. f. Augenheilkunde 68, 1922, S. 757—761.

Krückmann: Meningoenzephalozelen bulbi. Graefes Arch. 47, 1899, S. 50.

Küster: Enzephalomeningozele nasoethmoidalis. Med. Chir. Zbl. Wien 1882, S. 414.

Küttner: Die Cephalocelen. In: Garré-Küttner-Lexer, Handb. der prakt. Chir., Bd. I, S. 210.

Le Dran: Observations de Chirurgie. Paris 1731, T. 1, obs. 1, 1.

Leupold: Ueber Entstehung kongenitaler Hernien am nervösen Achsengebilde. Diss. Würzburg 1889.

Lichtenberg: Fall einer basalen Hirnhernie. Virchow's Jahresber. 1868.

Lindfors: Zur Lehre von den angeborenen Hirnbrüchen und deren chirurgische Behandlung. Volkmanns Vorträge 222 bis 223, 1898.

Lücke: Ein Fall von Meningozele orbitalis, scheinbar traumatischen Ursprungs. Deutsch. Zeitschr. f. Chirurgie 1891, S. 582.

Luschka: Der Hirnanhang und die Steißdrüse des Menschen. Berlin 1860.

Lyssenkow: Knöcherner Verschluß des Defektes im Schädel bei Operation der Hirnbrüche. Ref. Jb. f. Chir. 1, S. 357.

Meckel: bei Spring, Fall 69 und 70.

Mayo: Case of Hydromeningozele. Ref. Zentrbl. f. Chir. 1894, S. 210.

v. Meyer, E.: Ueber eine basale Hirnhernie in der Gegend der lamina cribrosa. Virchow's Arch. 120, S. 309.

Möller: Ueber Hydrenzephalozelen und die Frage ihrer operativen Behandlung. Deutsch. Z. f. Chir. 1898, H. 1.

Morian: Ueber schräge Gesichtsspalten. Arch. f. klin. Chir. 35, 1887, S. 245.

Muhr: Beitrag zur Kenntnis der Enzephalozele anterior. Arch. f. Psychiatrie 8, S. 131, 1878.

Muskatello: Ueber die angeborenen Spalten des Schädels und der Wirbelsäule. Arch. f. klin. Chir. 47, 1894, S. 162 und 257.

Muskatello: Ueber einen nicht gewöhnlichen Fall von Cephalocele und über die postoperative Hydrocephalie. Arch. f. klin. Chir. 68, 1902, S. 248 und 267.

Nager: Ueber intranasale Enzephalozelen. Schweizer med. Wochenschr. 52, 1922, S. 516 und 519.

Neufeld: Beiträge zur Kasuistik der angeborenen Schädelgeschwülste. Beitr. klin. Chir. 13, 1895, H. 3.

Otto: Ueber einen kongenitalen behaarten Rachenpolypen. Virchow's Arch. 115, 1889, S. 242.

Panum: Beiträge zur Kenntnis der physiologischen Bedeutung der angeborenen Mißbildungen. Virchow's Arch. 72, S. 69, 165.

Peters: Doppelseitige Enzephalozele der Orbita. Klin. Monatsblätter f. Augenheilkunde 59, 1917, S. 553.

Prym: Ueber psammomähnliche Bildungen in der Wand einer Meningozele. Virchow's Arch. 194, S. 121.

Reali: Ueber die Behandlung der angeborenen Schädel- und Rückgratsbrüche. Inaug.-Diss. Zürich 1874.

v. Recklinghausen: Untersuchungen über die Spina bifida. Virch. Arch. 105, 1886, S. 243.

Rippmann: Multiple Intrafoetationen innerhalb und außerhalb der Schädelhöhlen. Inaug.-Diss. Zürich 1865.

Ritter: Liquorabfluß durch die Nase mit Tod an Meningitis infolge einer Enzephalozele intraethmoidalis. Berl. Klin. Wochenschr. 1916, Nr. 27, S. 760.

Ruppersberg: Ein Fall von Hirnbildung mit Spaltbildung. Inaug.-Diss. Marburg 1872.

De Ruyter: Schädel- und Rückgratspalten. Arch. für klin. Chir. 40, 1890, H. 1, S. 22.

Safraneck: Ueber die Gehirnbrüche der Schädelbasis, insbes. die nasalen Formen. Orv. Hetilap (Ung.) 68, Nr. 34, 1924, S. 560—563.

Salgendorff: Ueber eine intrauterin geheilte Abschnürung einer Enzephalozele nasofrontalis. Diss. Marburg 1889.

Salzer: Zur Anatomie der Zephalozele. Arch. f. klin. Chir. 87, 1908, S. 353.

Schatz: Zur Therapie der Zephalozelen und Spina bifida. Berl. klin. Wochenschr. 1885, Nr. 28, S. 441.

Schmidt: Ein Fall von autochtonem Teratom der Rachenmundhöhle. Diss. Königsberg 1889.

Schmidt, M. B.: Ueber seltene Spaltenbildungen im Bereiche des mittleren Stirnfortsatzes. Virch. Arch. 162, S. 340.

Schumacher: Ueber cerebrale kongenitale Meningozelen. Diss. Berlin 1895.

Sperling: Ein Fall von beiderseitigem Hirnbruch an den inneren Augenwinkeln. Inaug.-Diss. Königsberg 1889.

Spring: Monographie de la hernie du cerveau et de quelques lésions voisines. Mém. Acad. roy. Med. Belg. 3. Bruxelles 1853.

Stadtfeldt: Ueber die Cephalozele der Augenhöhle. Nord. med. Arch. (schwed.) 36, Nr. 12 und 20.

Stübel: Beobachtungen an den Gefäßen einer Meningozele. Virch. Arch. 238, H. 3, 1922, S. 448.

Suchanek: Anat. Anzeiger 1887, S. 520.

Süssenguth: Ueber Nasengliome. Virch. Arch. 195, S. 537.

Szymanowski: Die tellerförmige Grube bei Balggeschwülsten am Schädel. Arch. f. klin. Chir. 6, S. 777, 1865.

Szymanowski: Hernia lateralis cerebri. Arch. f. klin. Chir. 6, S. 560.

Talko: Ueber angeborene Hirnhernien. Virch. Arch. 50, S. 517, 1870.

Tauber: Zephalozele basilaris bei einer 30jährigen Frau. Arch. f. klin. Chir. 61, Heft 2, S. 347, 1900.

Tilmann: Zur Behandlung der Meningozele. Berl. klin. Wochenschr. 1895, Nr. 48, S. 1055.

Virchow: Die krankhaften Geschwülste, 1) 175—193, 387, 424, 514 (1863) und 3) 270 (1865).

Wesemeyer: Ueber den Hirnbruch im Anschluß an einen Fall eigener Beobachtung. Diss. Leipzig 1911.

Witte: Ein Fall von Encephalozele. Diss. München 1904/05.

Witzel: Ueber die angeborene mediane Spaltung der oberen Gesichtshälfte. Arch. f. klin. Chir., Bd. 27, S. 893.

Wullstein-Küttner: Lehrbuch der Chirurgie 1923, S. 107.

Yoschimura: Kasuistik der angeborenen Hirn- und Rückenmarksbrüche. Diss. München 1908.

Zappert, J.: Neueste Beschreibung des Rückenmarks eines Anencephalus. Wiener med. Wochenschr. 1901, S. 949.

Lebenslauf.

Als Sohn des Rechnungsdirektors August Haddenhorst und seiner Frau Helene geb. Koch wurde ich am 29. Januar 1909 in Hamm (Westf.) geboren. Nach 4jähriger Volksschulvorbildung besuchte ich von Ostern 1919 bis Ostern 1928 die Städt. Oberrealschule in Hamm (Westf.), woselbst ich die Reifeprüfung ablegte. Mein medizinisches Studium begann in Marburg, wo ich 5 Semester verblieb, im Sommer 1930 das Physikum ablegte und zugleich die staatliche Turn- und Sportlehrerprüfung bestand. Das erste klinische Semester verbrachte ich an der Westf. Wilhelms-Universität in Münster (Westf.), das zweite in Innsbruck. Die letzten vier Semester studierte ich wieder in Münster und legte dortselbst am 7. November 1933 das Staatsexamen mit Prädikat „sehr gut" ab. Am 7. Dezember 1933 bestand ich die mündliche Doktorprüfung. Nach 4½monatiger Medizinalpraktikantenzeit im Knappschaftskrankenhaus Langendreer (Westf.) wurde ich auf meine Bewerbung hin am 1. April 1934 als Sanitätsoffiziersanwärter in das Reichsheer eingestellt, nach ½jähriger Ausbildung mit der Waffe am 1. Oktober 1934 zum Unterarzt befördert und in das Standortlazarett Berlin-Tempelhof kommandiert.

Meinen verehrten Lehrern, Herrn Prof. Dr. Coenen und Herrn Chefarzt des Marienhospitals zu Hamm (Westf.), Dr. Schröder, der mir die Anregung zu dieser Arbeit gab, bin ich zu besonderem Dank verpflichtet.